Abb. 1a

Abb. 1b

**Abb. 1**: Mit Bariumsulfat markierte Implantat-Planungsschablone. Das Setup erfolgt ausschließlich nach prothetischen Gesichtspunkten. Nur die zu ersetzenden Zähne werden mit Bariumsulfat markiert, um im DVT eine prothetisch orientierte Implantatplanung zu ermöglichen.

# GEFÜHRTE IMPLANTOLOGIE MIT DEM CAMLOG® GUIDE SYSTEM

**Autor:** Dr. Dr. med. Jörg Schlieper, Hamburg

Die Genauigkeit, mit der Implantate in prothetisch korrekter Position inseriert werden können, wird durch die virtuelle dreidimensionale Implantatplanung im DVT in Kombination mit der geführten Implantatbettaufbereitung und Implantatinsertion (sog. Guide-Systeme) deutlich erhöht. Dies hat zusätzlich den Vorteil der optimalen Ausnutzung des knöchernen Lagers in der Nähe von gefährdeten Nachbarstrukturen, wie z. B. dem n. alveolares inferior oder des Kieferhöhlenbodens und ermöglicht Implantationen in Situationen, die ohne dieses Verfahren nicht denkbar wären. Außerdem spart dieses Verfahren aufgrund der vollständig geführten Implantationsvorgänge Operationszeit ein. Diese Zeiteinsparung kompensiert nicht den erhöhten Zeitaufwand in der Planungsphase, dient aber letztlich der schonenden, minimal invasiven Behandlung des Patienten. Insgesamt rechtfertigen diese Vorteile den erhöhten Aufwand für dieses Verfahren und die damit verbundenen höheren Kosten dann, wenn dies zum Erreichen des therapeutischen Ziels notwendig ist. Mit CAMLOG® Guide (CAMLOG) steht ein erprobtes, alltagstaugliches Verfahren mit hoher Präzision für diese Zwecke zur Verfügung.

Die Notwendigkeit einer radiologischen Diagnostik vor der Implantation ist unbestritten. Je nach Schwierigkeitsgrad der anatomischen und prothetischen Verhältnisse fällt die Entscheidung für ein zwei- oder dreidimensionales Verfahren. Die Vorteile der dreidimensionalen Bildgebung im Hinblick auf eine exakte Planung [Bier, Lüth, 2005] und die Vorteile des DVTs mit seiner deutlich geringeren effektiven Strahlendosis und geringeren Metallartefakten gegenüber dem CT bei vergleichbarer Bildqualität [Schulze et al. 2008] führen immer öfter zu der Entscheidung für eine DVT gestützte Implantatplanung. So liegt die effektive Strahlendosis für das Galileos Compact DVT (Sirona) im Vergleich zum Panoramic Orthophos Plus DS OPTG (Sirona) nur bei dem 1,5 bis 2,5 fachen [Ludlow, Ivanovic 2008, Schulze 2010]. Nicht zuletzt hat das Betreiben des DVTs durch den Implantologen in der eigenen Praxis bei entsprechender Zusatzqualifikation den Vorteil der direkten Verfügbarkeit dieser dreidimensionalen Technik. Zwar bietet die DVT-Darstellung an sich schon wichtige Informationen für den implantatchirurgischen Eingriff. Eine Implantation, die sich als Ziel die exakte Umsetzung der prothetischen Planung setzt, kommt aber ohne ein Schablonensystem nicht aus. Erst durch die kontrastreiche, radiologische Darstellung der gewünschten Restauration im DVT können die Implantate entsprechend der prothetischen Planung und den anatomischen Gegebenheiten virtuell im DVT-Implantatprogramm zuverlässig ausgerichtet werden (siehe Abb. 4) [Nickenig, Spiekermann, 2006]. Für die Übertragung des Planungsergebnisses auf die operative Situation stehen Navigationssysteme [Stopp et al. 2008] und Führungsschablonen (Operationsschablonen) [Nickenig, Eitner 2007] zur Verfügung. Zweifellos bietet dabei die einfache Schablonentechnik mit Bohrführungshülsen für die ersten zwei Bohrvorgänge (Abweichung Implantathals 1,32 ± 0,56 und am Apex 1,59 mm ± 0,67, bei einer axialen Abweichung von 5,69° ± 3,1) [Gockel 2009] eine deutlich höhere Genauigkeit gegenüber Freihand-Bohrungen [Nickenig et al. 2009]. Eine größere Präzision wird jedoch erst unter vollständiger Führung aller Implantationsvorgänge erreicht (Implantathals 0,9 mm (0,0-4,5) und Apex 0,6mm (0,0-2,7) bei einer axialen Abweichung von 4,2° (0,0-10,0)) [Nickenig, Eitner 2009]. Bei vollständig geführten Systemen bedarf es einer genauen Abstimmung der Bohrer und der Implantateinbringpfosten auf das verwendete Hülsensystem. Erst hierdurch wird der Bohrer über die gesamte Länge des Bohrvorgangs in der Hülse geführt (siehe Abb. 7a bis 7e) und das Implantat unter ständiger Führung der Hülse kontrolliert in das Implantatbett eingebracht (siehe Abb. 8c bis 8e). Bei den gesamten technischen und operativen Vorteilen, die Guide-Systeme bieten, dient die DVT-schablonengestützte Implantatplanung nicht zuletzt der vollumfänglichen Aufklärung des Patienten vor dem Eingriff.



Zwar sind trotz dieser Technik nicht alle Eventualitäten vorhersagbar. Dennoch ermöglicht das DVT mit Schablonensystemen eine Aufklärung des Patienten ganz anderer Qualität und Präzision als dies anhand eines einfachen OPTG möglich wäre. Alternative Behandlungsmöglichkeiten, ein wesentlicher Inhalt der Aufklärung, können im DVT visualisiert und dem Patienten hinsichtlich ihrer Vor- und Nachteile nahe gebracht werden, wobei auf spezielle Situationen eingegangen werden kann.

## Material und Methode

Mit **CAMLOG® Guide** (Markteinführung Oktober 2008) steht ein **Einhülsen-System** zur Verfügung. Gegenüber Mehrhülsensystemen genügt eine Hülse für die Führung während aller Bohr- und Implantationsvorgänge, die in die Operationsschablone eingelassen wird (siehe Abb. 3). Ermöglicht wird dies durch einen Zylinder zwischen Bohrerschaft und Arbeitsteil des Bohrers, dessen Durchmesser auf die Innenmaße der Hülse abgestimmt ist (siehe Abb. 7f bis 7h). Um den Zylinder durch die Hülse führen zu können, bedarf es eines gewissen Spaltmaßes. Durch die axiale Rotation des Bohrers über den gesamten Bohrvorgang hinweg stabilisiert sich jedoch die Bohrung im Zentrum der Hülse, so dass das Spaltmaß nicht zu einer klinisch relevanten Ungenauigkeit während des Bohrvorgangs führt. Nach gleichem Prinzip erfolgt die Führung während des Implantationsvorgangs, nur dass hier anstelle des Zylinders unterhalb des Bohrerschafts der Einbringpfosten des Implantats tritt (siehe Abb. 8b bis 8d).
Das Einlassen der CAMLOG® Guide Hülsen in die Implantatschablone erfordert Bohrungen entsprechend den Vorgaben aus der virtuellen DVT-Implantatplanung. Hierfür stehen eine Reihe von Fabrikaten zur Verfügung. Ein geschlossenes, aufeinander abgestimmtes System bietet Sirona mit den Komponenten Galileos DVT und Galaxis Software, Galileos Implant Planungsprogramm (siehe Abb. 3) und SICAT Schablone (siehe Abb. 4) an. Nach erfolgtem **Galileos DVT** mit der Planungsschablone und okklusal verbundener SICAT Aufbissplatte (siehe Abb. 2b) werden über die **Galaxis Software** mit dem **Galileos Implant** Planungsprogramm die Implantatkörper virtuell geplant (siehe Abb. 3). Nach Export dieser Planungsdaten und Übermittlung zusammen mit der Planungsschablone an die Firma SICAT erfolgt der Bohrvorgang für die Hülseneinlässe vollautomatisch über eine CNC-Fräse.

Die Genauigkeit, mit der die Implantatplanung mit diesem System umgesetzt werden kann, lässt sich durch einen Vergleich der virtuellen Implantatplanung mit der Situation nach Einbringen der Implantate messen [Nickenig, Eitner 2009, Schneider et al. 2009]. Hierfür werden prä- und postoperative **DVT-Bilder halbautomatisch** überlagert (siehe Abb. 11) und die Abweichungen des gesetzten zum geplanten Implantatkörper ermittelt. Standardmäßig werden die Abweichungen am Implantathals (mesio-distal), Implantatapex (mesio-distal und cranio-caudal) in mm sowie die Abweichung der Implantatachse in Grad gemessen (siehe Abb. 12).

## Ergebnisse

Insgesamt wurden 33 Implantate bei 14 Patienten gesetzt, davon 6 im Schaltlückenbereich und die übrigen in Freiendsituationen. Die mittlere mesio-distale Abweichung am Implantathals (0,49 mm) liegt erwartungsgemäß deutlich unter der am Implantatapex (0,82 mm). Die maximale mesio-distale Abweichung, die gemessen werden konnte, lag am Implantathals bei 0,91 mm und am Apex bei 1,64 mm. Die mittlere Achsabweichung betrug 3,10°. Kein Implantat wurde mehr als 0,72 mm tiefer als geplant inseriert. Die maximale Achsabweichung lag bei 6,60° (siehe Tab. 1). In der klinischen Betrachtung führt eine reduzierte Schablonenpassung intraoperativ zu größeren Abweichungen, wobei distale Implantationen gegenüber mesialen auf die Genauigkeit keinen Einfluss hatten.

Anhand eines Fallbeispiels wird das System in seiner praktischen Handhabung beschrieben.

**Abb. 2**: Dieselbe Planungsschablone nach Einarbeitung der Titan-Röhrchen in Achsrichtung der Kronen (a). Um die SICAT-Aufbissplatte okklusal mit der Planungsschablone verbinden zu können, werden die Titanröhrchen entsprechend gekürzt (b).

Abb. 2a

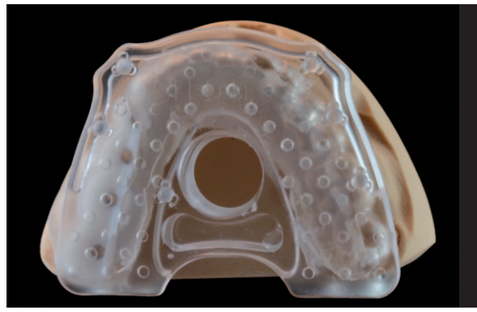

Abb. 2b

## Fallbeispiel

Für die **Abformung** zur Herstellung der Planungsschablone muss eine hohe Präzision gefordert werden. Die Erfahrung zeigt, dass Abweichungen zwischen geplanter und endgültiger Implantatposition dann am größten sind, wenn zwischen Schablone und Bezahnung eine Passungenauigkeit besteht. Diese Passungenauigkeit wird durch einen Spalt zwischen Schablone und Bezahnung im DVT sichtbar. In diesem Fall bleibt nur die Neuanfertigung der Planungsschablone. Einschleifmanöver werden die Passungenauigkeit nicht mit der gebotenen Präzision beheben können. **Die labortechnische Herstellung der Planungsschablone** gliedert sich grundsätzlich in zwei Teile: die Herstellung der mit und ohne Bariumsulfat markierten Schienenanteile. Für die Darstellung der Kronen im DVT (siehe Abb. 3) ist eine röntgenopake Markierung der prothetischen Anteile der Schablone mit Bariumsulfat zwingend erforderlich (Abb. 1). Nach Reduktion der Okklusalflächen der Kronen im Implantationsbereich werden die CAMLOG Titanröhrchen in die Zentrik der Kronen eingebracht (Abb. 2a). Die hierfür notwendigen Bohrungen sollten mittels Parallelogramms erfolgen, um eine parallele Ausrichtung der Röhrchen erreichen zu können. Bei homogener Bariumsulfatmarkierung mit guter Kontrastgebung kann auch auf Titanröhrchen verzichtet werden. Es reicht die eigentliche Bohrung dann aus. Danach wird die SICAT Aufbissplatte mit der Planungsschablone verbunden und die Kunststoffaussparungen zwischen Aufbissplatte und den reduzierten Okklusalflächen verfüllt (Abb. 2b).

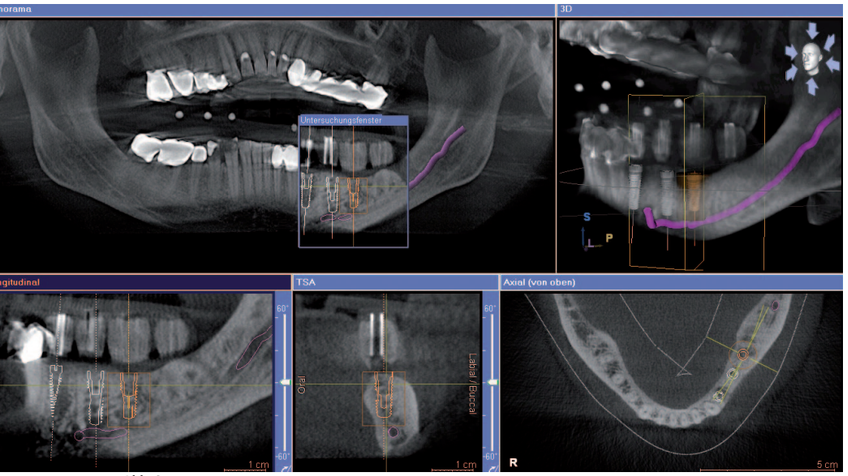


Abb. 3

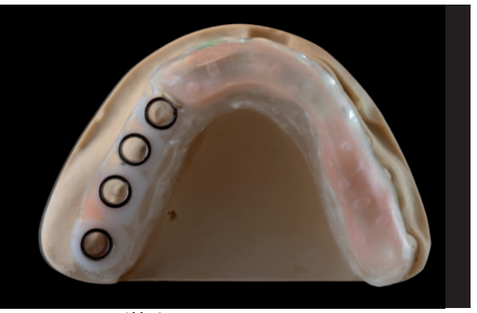

Abb. 4a

Abb. 4b

Das **DVT** zeigt deutlich die Umrisse der zu rekonstruierenden prothetischen Situation in der Planungsschablone. Die Titanröhrchen geben mit ihrer Ausrichtung die ideale Implantatachse vor (Abb. 3). Unter Beachtung der umliegenden anatomischen Strukturen orientiert sich die virtuelle Implantatinsertion streng an diesen fixen Punkten, womit zwangsläufig die Implantatpositionen vorgegeben werden. Hilfreich ist hierbei die Nutzung der Implantatdatenbank des Programms Galileos Implant und Auswahl des CAMLOG Implantatkörpers in der gewünschten Länge und Breite (vergl. Abb. 3).

Anschließend werden von der Firma SICAT entsprechend der DVT Implantatplanung an Stelle der bariumsulfatmarkierten Zähne CAMLOG® Guide Hülsen für die geführte Implantatbettaufbereitung und Implantatinsertion eingelassen. Überschüssiges Material in den Hülsenbereichen der **SICAT Schablone** wird für ein möglichst graziles und operationsfreundliches Arbeiten entfernt (Abb. 4).

Um eine Verletzung der Schleimhaut während des Bohrvorgangs bei aufgesetzter Schablone zu vermeiden, empfiehlt sich ein leicht **lingual** orientierter **Kieferkammschnitt** (Abb. 5). Oftmals lassen die eingeschränkten Raumverhältnisse bei eingesetzter **SICAT Schablone** ein manuelles Abhalten der Schleimhaut selbst mit grazilen Instrumenten nicht zu. Es ist ständig auf eine sichere Positionierung der SICAT Schablone zu achten. Im vorliegenden Fall bereitete dies wenige Probleme. Je mehr jedoch die Bezahnung in seiner Anzahl reduziert ist, desto weniger Halt bietet sich für die Schablone.

Zu **Beginn der Bohrung** kann noch mit dem Winkelstück von mesial gearbeitet werden (Abb. 7f). Im weiteren Verlauf (Abb. 7g) bis zur Vollendung der Bohrung (Abb. 7h) wird das Winkelstück nach lateral geschwenkt. Während des Bohrvorgangs müssen alle Größen der Bohrer bis zum Erreichen der gewünschten Implantatbettabmessung durchlaufen werden (Abb. 6, 7a bis 7d). Zuletzt erfolgt die Bohrung mit dem Kortikalbohrer zur Reduzierung der Eindrehmomente auf Grund des kortikalen Knochens (Abb. 7e). Während der Bohrvorgänge kann der Operateur keinen Einfluss auf Achsneigung oder Tiefe nehmen.

**Abb. 3:** Implantatplanung im DVT mit dem Programm Galileos Implant Vers. 7.7. Die Planung der Implantatpositionen erfolgt ausschließlich prothetisch orientiert entsprechend der Situation der mit Bariumsulfat markierten Zähne und den Titanröhrchen.

**Abb. 4:** Die Schablone nach dem Umarbeiten durch die Firma SICAT. An Stelle der bariumsulfatmarkierten Zähne mit ihren Titanröhrchen sind jetzt CAMLOG® Guide Hülsen für die geführte Implantatbettaufbereitung und Implantatinsertion eingelassen. Die Positionen der Hülsen entspricht den Vorgaben aus der virtuellen Implantatplanung im DVT.

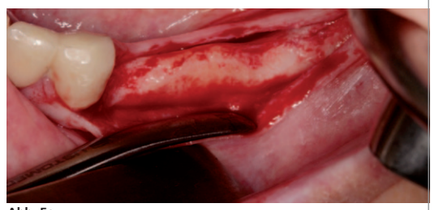

Abb. 5a

Abb. 5b

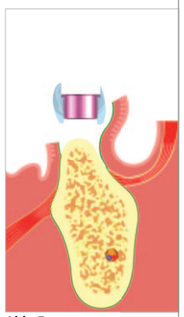

Abb. 5c

**Abb. 5:** Kieferkammverhältnisse vor Implantationsbeginn (5a). Um eine Verletzung der Schleimhaut vermeiden zu können, sollte eine linguale Schnittführung bevorzugt werden (5), so dass nach Einsetzen der Operationsschablone (5c) die Bohrer über die CAMLOG® Guide Hülsen freien Zugang zum Knochenlager haben.

Die Bohrungen erfolgen damit sozusagen „blind“ und ermöglicht grundsätzlich eine Implantatinsertion ohne Lappenbildung (flap less). Dies setzt aber alle Gegebenheiten voraus, die für ein solches Verfahren vorhanden sein müssen. Nach Entfernung der SICAT Schablone können die Bohrungen inspiziert werden. Zur Darstellung der korrekten parallel zueinander angeordneten Achsen der Bohrungen sind Formbohrer als Orientierungshilfen in die Bohrungen eingebracht (Abb. 7i). Deutlich ist das Knochendefizit schon jetzt crestal zu erkennen (Abb. 7j) und hätte ein lappenloses Arbeiten nicht gestattet.

Nach Wiederaufsetzen der Schablone werden die CAMLOG® Guide Implantate mit dem Eindrehinstrument und der Drehmomentratsche eingebracht (Abb. 8). Hilfreich ist hierbei die Lieferung des CAMLOG® Guide Implantats mit vormontiertem Einbringpfosten. **Am Ende des Einbringvorgangs** muss die Nut des Eindrehinstruments in Position zu der lateralen Markierung seitlich an der Schablone stehen. Wird diese Position nicht erreicht ist nur eine Feinjustierung um maximal ein Drittel der einmaligen Implantatumdrehung notwendig.

Abb. 6

**Abb. 6:** Von links nach rechts die vier CAMLOG® Guide Bohrer aufsteigender Längen für die Implantatbettaufbereitung. Mit dem fünften Bohrer (Kortikalisbohrer) wird das Implantatbett bedarfsweise bei überwiegend kortikalem Knochen erweitert. Rechts von oben nach unten Ratsche, Eindrehinstrument, Einbringpfosten und SCREW-LINE Implantat. Das Implantat bildet mit dem Einbringpfosten eine Einheit und wird zusammen mit der blauen Eindrehhilfe und der Verschlussschraube geliefert.

**Abb. 7:** Implantatbettaufbereitung mit CAMLOG® Guide Bohrern aufsteigender Längen (7a-7d) und Kortikalisbohrer (7e). Die CAMLOG® Guide Hülsen in der Schablone gewährleisten in Kombination mit dem Bohrerschaft eine Führung in Achsrichtung. Die Bohrtiefe wird nach Aufsetzen des Bunds am Bohrerschaft auf dem oberen Hülsenrand gestoppt (7f bis 7h). Kontrolle der Achsneigungen (7i) und der Bohrlöcher (7j).

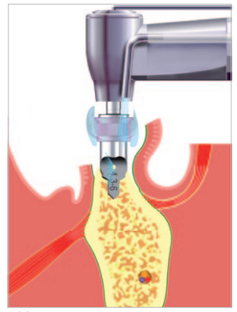

Abb. 7a

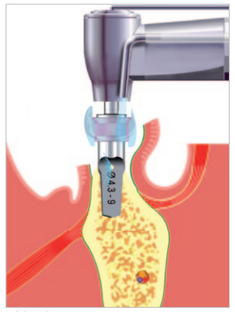


Abb. 7b

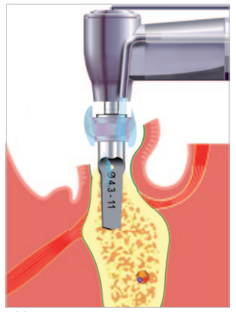


Abb. 7c

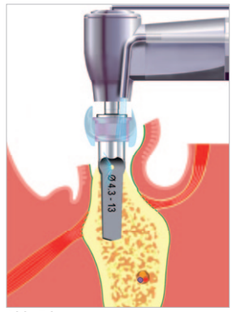


Abb. 7d

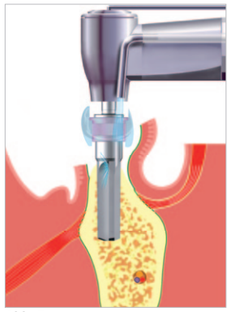

Abb. 7e

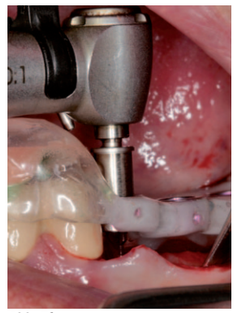

Abb. 7f

Abb. 7g

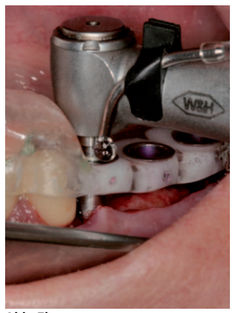

Abb. 7h

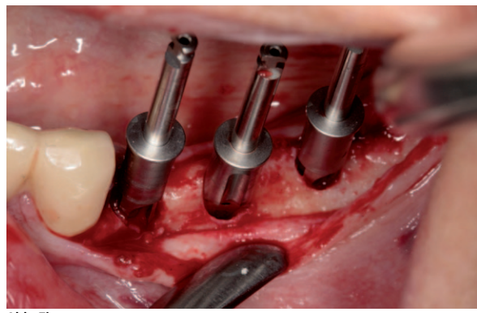

Abb. 7i

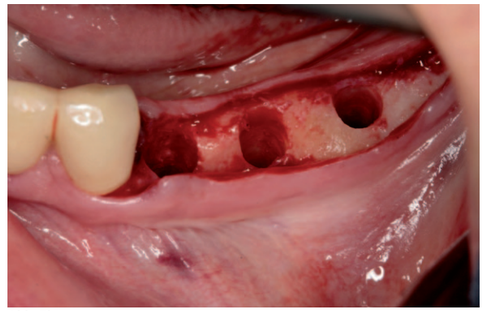

Abb. 7j

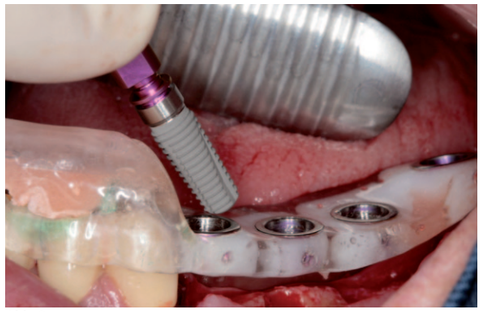

Abb. 8a

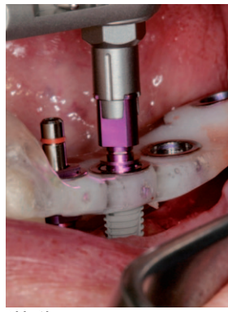

Abb. 8b

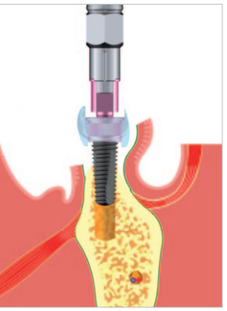
Abb. 8c

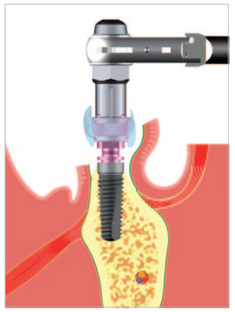
Abb. 8d

Abb. 8e

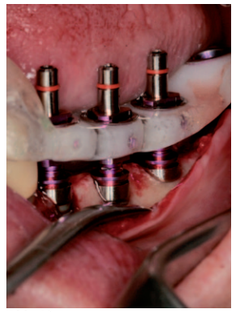
Abb. 8f

Abb. 8g

Die Abbildungen 8f und 8g zeigen die Positionen der Implantate. Erkennbar ist die exakte Ausrichtung der beiden Implantate mesial und distal zueinander. Nur das mittlere Implantat weicht hiervon geringfügig ab.

Vor dem Abnehmen der Schablone müssen die Halteschrauben gelöst und die Einbringpfosten entfernt werden (Abb. 9a). Sichtbar wird jetzt das Knochendefizit am Implantathals (Abb. 9b), so wie es sich schon in der Planung im DVT darstellte (vergl. Abb. 4). Durch die notwendige Augmentation unter Verwendung einer am caudalen Ende der Periostschlitzung fixierten Membran (Abb. 10a) ist das Vestibulum nach dem Wundverschluss (Abb. 10b) in seiner Tiefe reduziert. Das nach der Operation angefertigte DVT (Abb. 11 unten) zeigt die Implantate gegenüber den zuvor geplanten Positionen (Abb. 11 oben). Die Weichgewebsverhältnisse nach der Einheilungsphase erfordern eine **Vestibulumplastik**, hier durchgeführt nach der Split-flap-Technik, mit Schaffung ausreichend periimplantär unbeweglicher Schleimhaut (Abb. 12).

**Abb. 8:** Implantatinsertion von drei CAMLOG® Guide Implantaten mit 4,3 mm Durchmesser. Auch während der Implantation dienen die farbcodierten CAMLOG® Guide Hülsen der vollständigen Führung. Das Einbringen des Implantats mit dem CAMLOG® Guide Einbringpfosten durch die Hülsen hindurch ermöglicht somit eine exakte Positionierung der Implantate entsprechend der Planung im DVT. Bei Anschlag des Bunds am Guide-Pfosten auf dem oberen Hülsenrand (8d) ist die endgültige vertikale Position des Implantats erreicht (8e bis 8g).

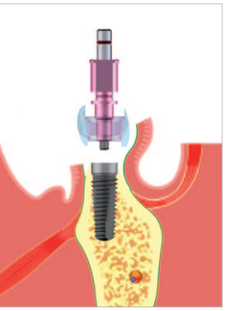
Abb. 9a

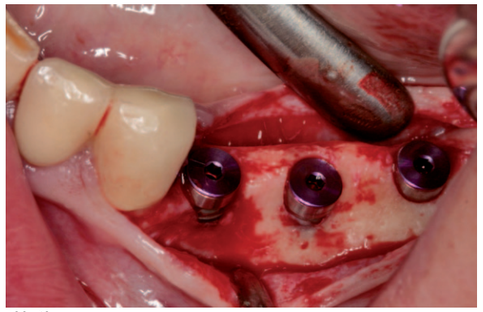
Abb. 9b

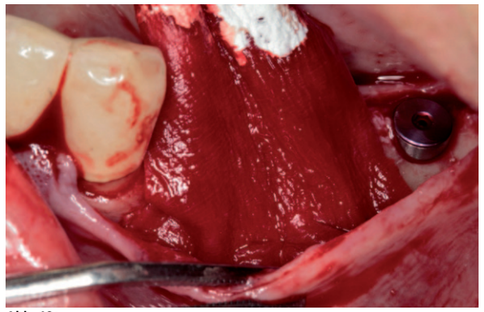
Abb. 10a

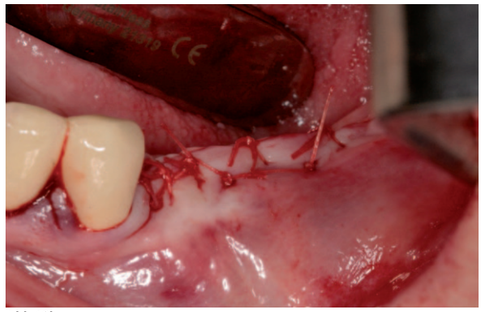
Abb.10b

**Abb. 9:** Die Operationsschablone läst sich erst nach Lösen der Einbringpfosten entfernen (9a) und die Verschlussschrauben in die Implantate einbringen (9b).

**Abb. 10:** Der gesamte Implantations- und Augmentationsbereich wird mit einer resorbierbaren Membran abgedeckt. Zur Lagestabilisierung wird diese nach vestibulärer Periostschlitzung am caudalen Ende des Periosts mit Einzelknopfnähten und lingual mit Unterzugsnähten fixiert (10a). Danach erfolgt der spannungsfreie Wundverschluss (10b).



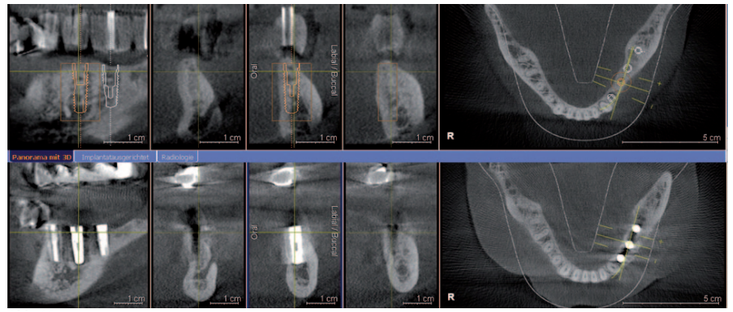
Abb. 11a

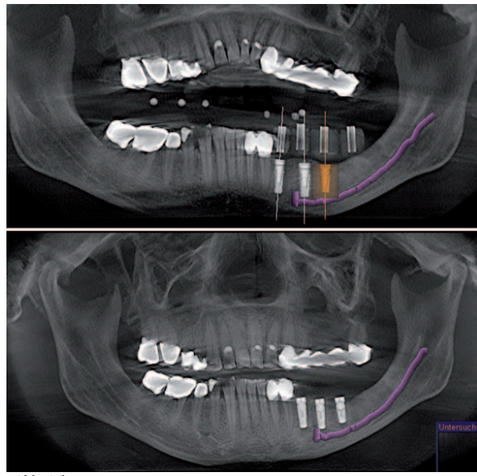
Abb. 11b

**Abb. 11:** Die Abweichung zwischen geplanter und tatsächlicher Implantatposition wird durch die Überlagerung von prä- und postoperativem DVT messbar (vergl. Abb. 3).

Tab.1

| Abweichung: | mesio-distal | | axial | |
|---|---|---|---|---|
| | Implantathals in mm | Implantatapex in mm | Implantatapex in mm | Implantatachse in Winkelgrad |
| **Mittelwert:** | 0,49 | 0,82 | -0,20 | 3,10 |
| **Standardabweichung:** | 0,22 | 0,43 | 0,59 | 1,99 |
| **max. Wert:** | 0,91 | 1,64 | 0,72 | 6,60 |
| **min. Wert:** | 0,07 | 0,11 | -1,32 | 0,44 |

**Tab. 1:** Abweichungen der tatsächlichen Implantatposition gegenüber der geplanten im DVT bei 14 Patienten und 32 Implantate. 2 Patienten erhielten davon 6 Implantate im Schaltlückenbereich. Die übrigen Implantationen erfolgtem in Freiendsituationen. Eine positive Abweichung bei der axialen Messung am Implantatapex bedeutet eine tiefere Implantatinsertion als geplant.

## Schlussfolgerung

Mit CAMLOG® Guide steht ein praxisreifes Guide-System zur kontrollierten und vollständig geführten Implantation zur Verfügung. Das als Einhülsensystem ausgelegte Verfahren reduziert das notwendige Instrumentarium (vergl. Abb. 6) auf ein Minimum und bleibt damit für den Operateur übersichtlich. Die Präzision, mit der die Planung im DVT operativ umgesetzt werden kann (Tab. 1), liegt über den Ergebnissen aus der Literatur [Schneider et al. 2009]. Ob diese Werte durch eine verbesserte Schablonenpassung  noch zu steigern sind, bedarf weiterer Untersuchungen.

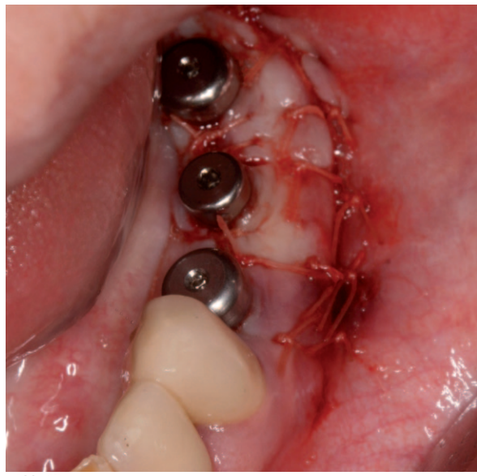
Abb. 12a

Abb. 12b

**Abb. 12:** Freilegung der Implantate mit 4 mm hohen wide body Gingivaformern und Vestibulumplastik (Split-flap-Technik) zur Schaffung natürlicher Weichgewebsverhältnisse.

**Dr. Dr. med. Jörg Schlieper**

*Facharzt für Mund-Kiefer-Gesichtschirurgie*
*Kollaustraße 239*
*22453 Hamburg*

*Telefon: 040 58977890*
*E-Mail: joerg@dr-schlieper.de*

Zertifizierter zahnärztlicher Implantologe, zertifizierter zahnärztlicher Schlafmediziner. Arbeitsschwerpunkte: Implantologie, funktionell-ästhetische Septorhinoplastik, zahnärztliche Schlafmedizin mit nationalen und internationalen VeröffentlichungenVorstandsmitglied in mehreren nationalen Fachgesellschaften.